Bild-Detail:

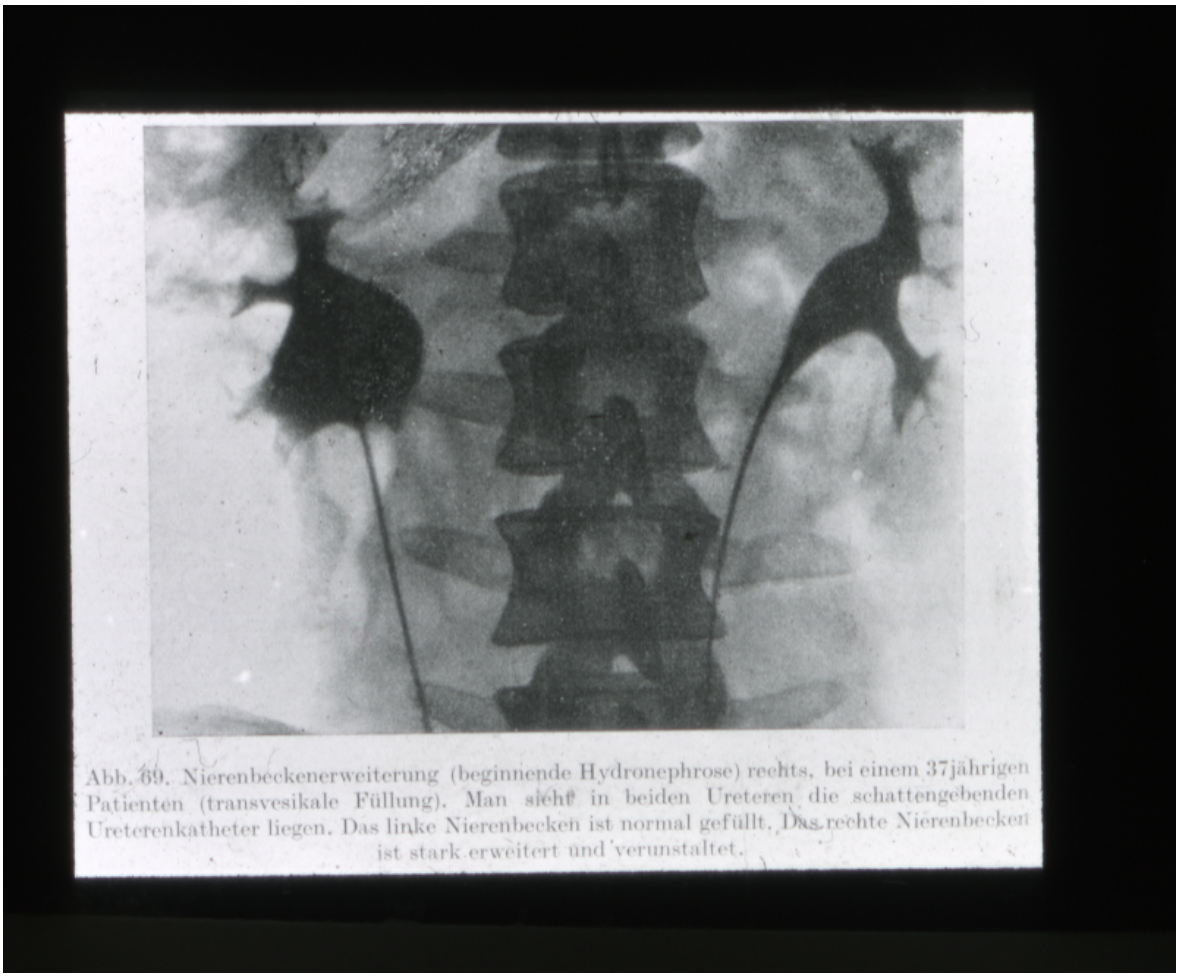
Abb. 69. Nierenbeckenerweiterung (beginnende Hydronephrose) rechts, bei einem 37jährigen Patienten (transvesikale Füllung). Man sieht in beiden Ureteren die schattengebenden Ureterenkatheter liegen. Das linke Nierenbecken ist normal gefüllt. Das rechte Nierenbecken ist stark erweitert und verunstaltet.