Bild-Detail:

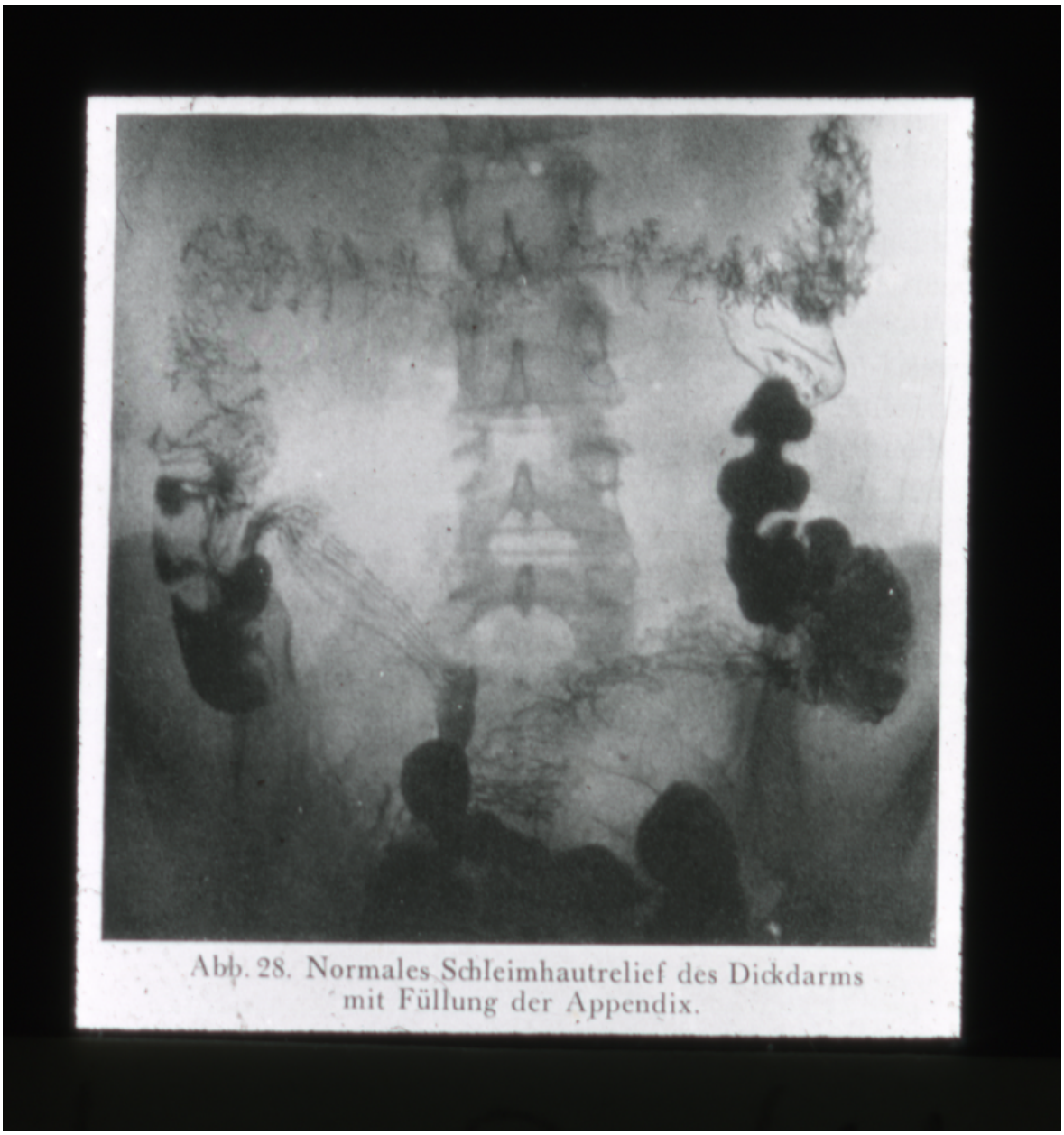

Abb. 28. Normales Schleimhautrelief des Dickdarms mit Füllung der Appendix.