Bild-Detail:

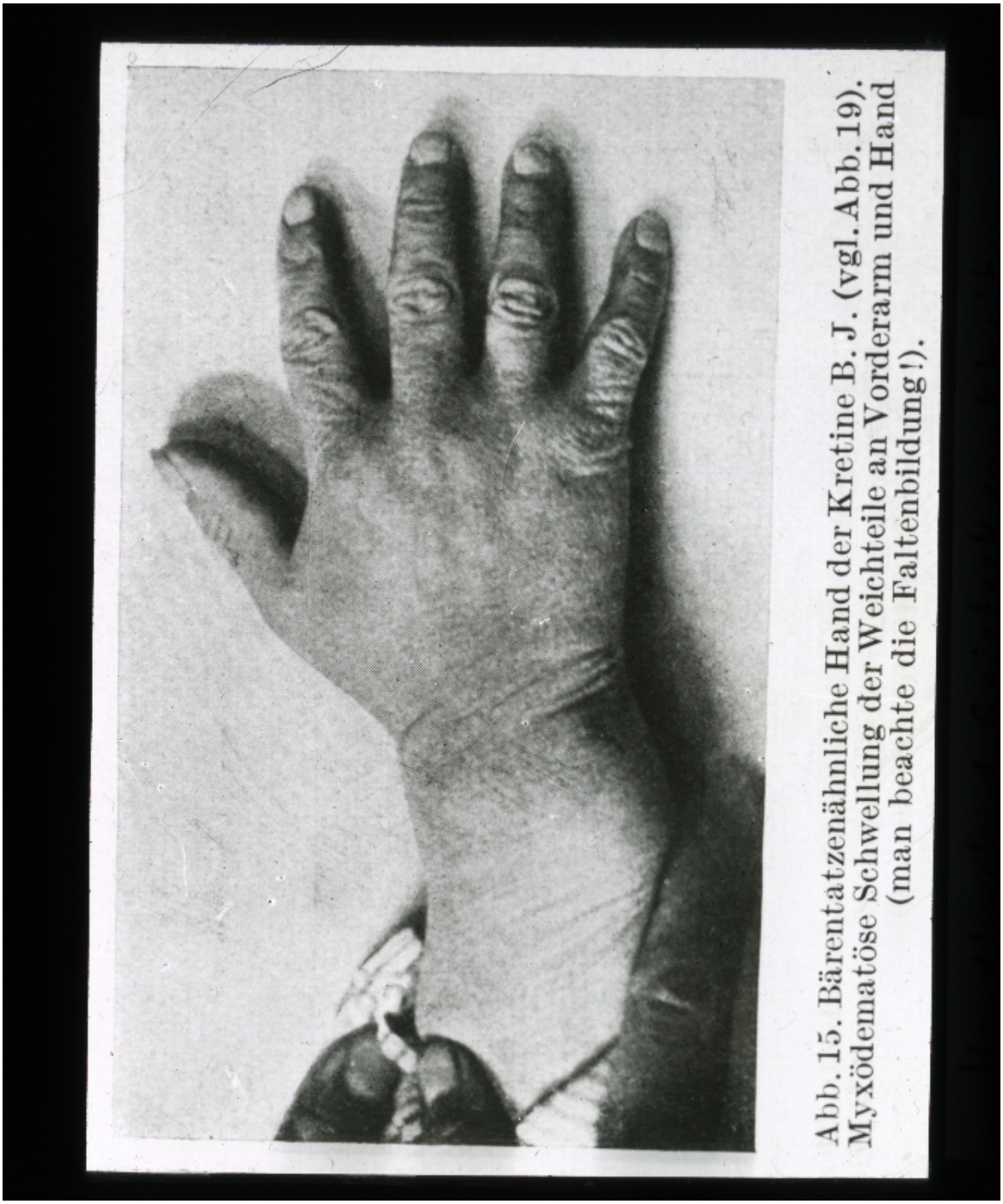

Abb. 15. Bärentatzenähnliche Hand der Kretine B. J. (vgl. Abb. 19). Myxödematöse Schwellung der Weichteile an Vorderarm und Hand (man beachte die Faltenbildung!).