Bild-Detail:

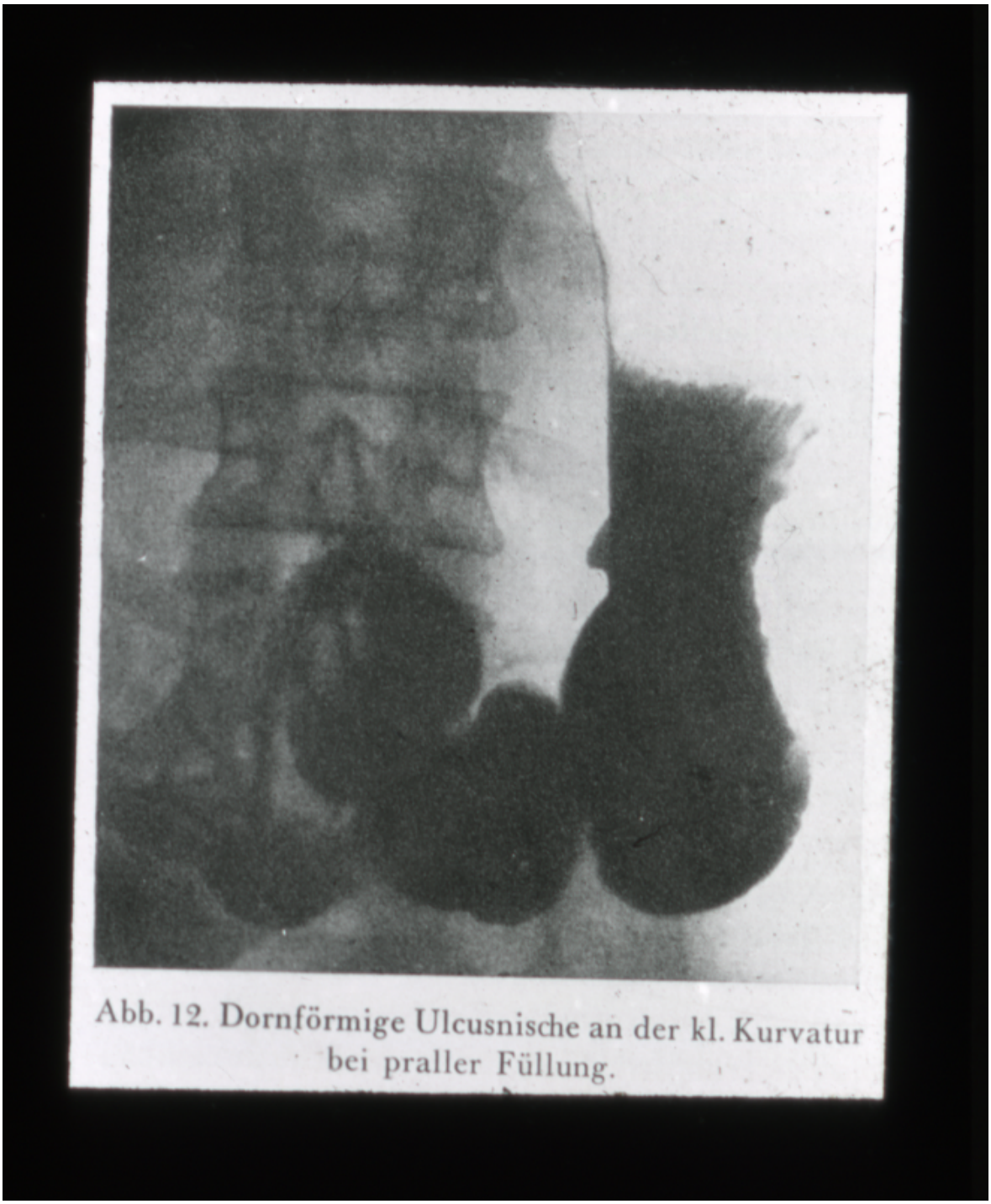
Abb. 12. Dornförmige Ulcusnische an der kl. Kurvatur
bei praller Füllung.