

Bild-Detail:

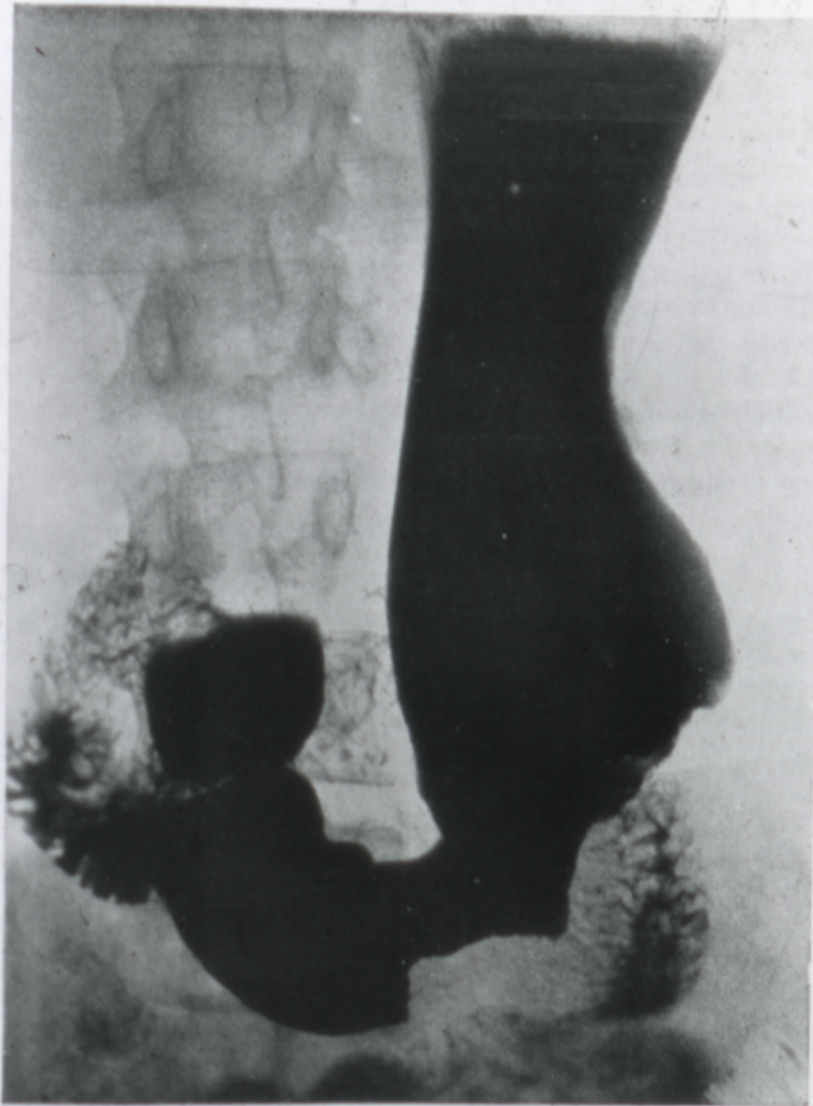


Abb. 60. Magenkarzinom bei einer 51jährigen Patientin: Vollfüllung des Magens mit Kontrastbrei. Im unteren Teil der großen Kurvatur erscheint der Magenunriß plötzlich wie ausgenagt, und zwar bis zum Tiefpunkt des Magens. Von da an sind die Konturen bis zum Pylorus und zum Duodenum wieder völlig glatt und normal. Beim Durchleuchten ließ sich der Konturdefekt auch durch Kompression nicht ausgleichen. Vom Duodenum ab kann man die feingefiederte Dünndarmfüllung bis in die rechte Bildhälfte hinein verfolgen. Sie ist zum Teil durch den Magen verdeckt.