Bild-Detail:

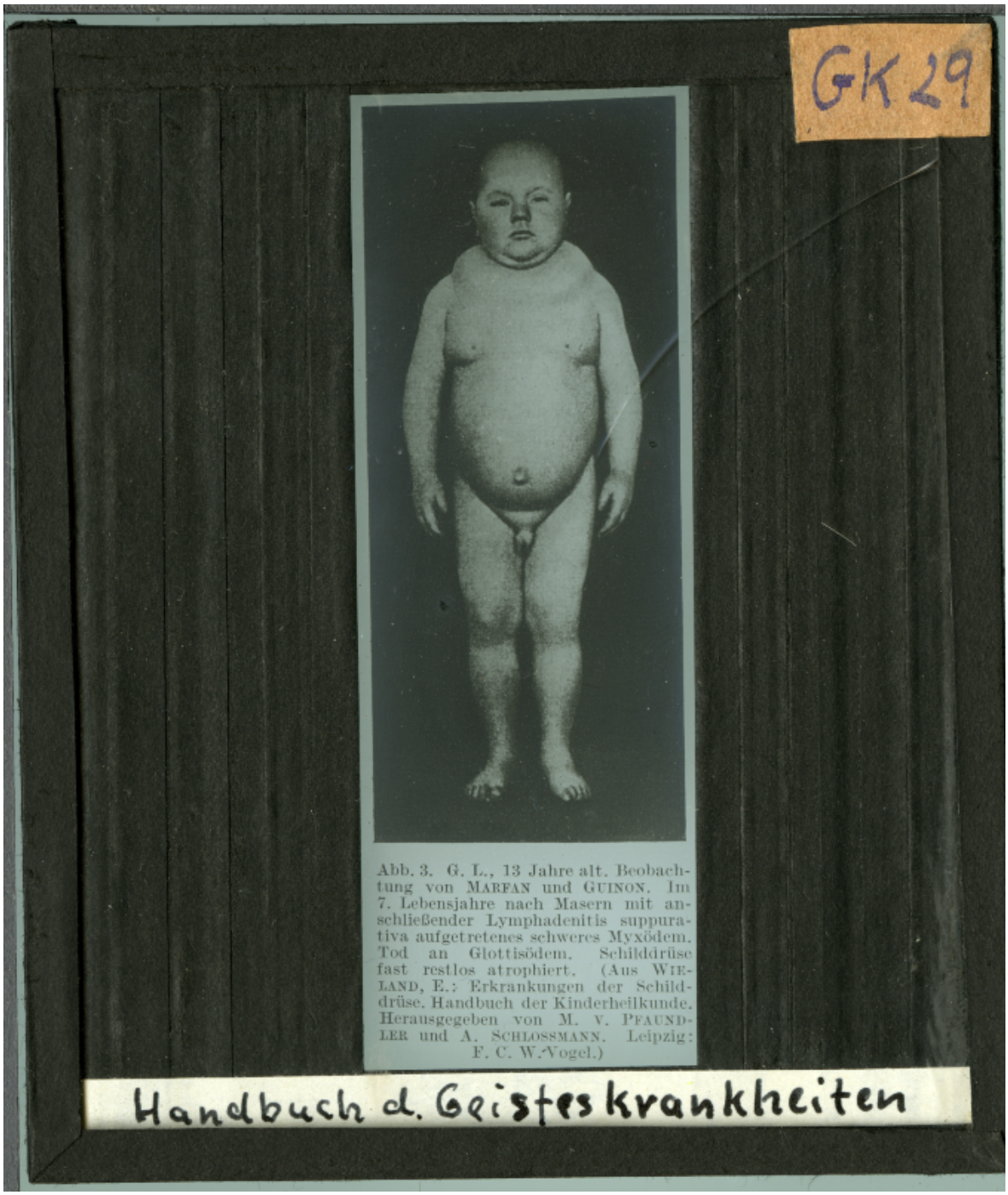
GK 29
Abb. 3. G. L., 13 Jahre alt. Beobachtung von MARFAN und GUINON. Im 7. Lebensjahre nach Masern mit anschließender Lymphadenitis suppurativa aufgetretenes schweres Myxödem. Tod an Glottisödem. Schilddrüse fast restlos atrophiert. (Aus WIELAND, E.: Erkrankungen der Schilddrüse. Handbuch der Kinderheilkunde. Herausgegeben von M. v. PFAUNDLER und A. SCHLOSSMANN. Leipzig: F. C. W. Vogel.)
Handbuch d. Geisteskrankheiten