Bild-Detail:

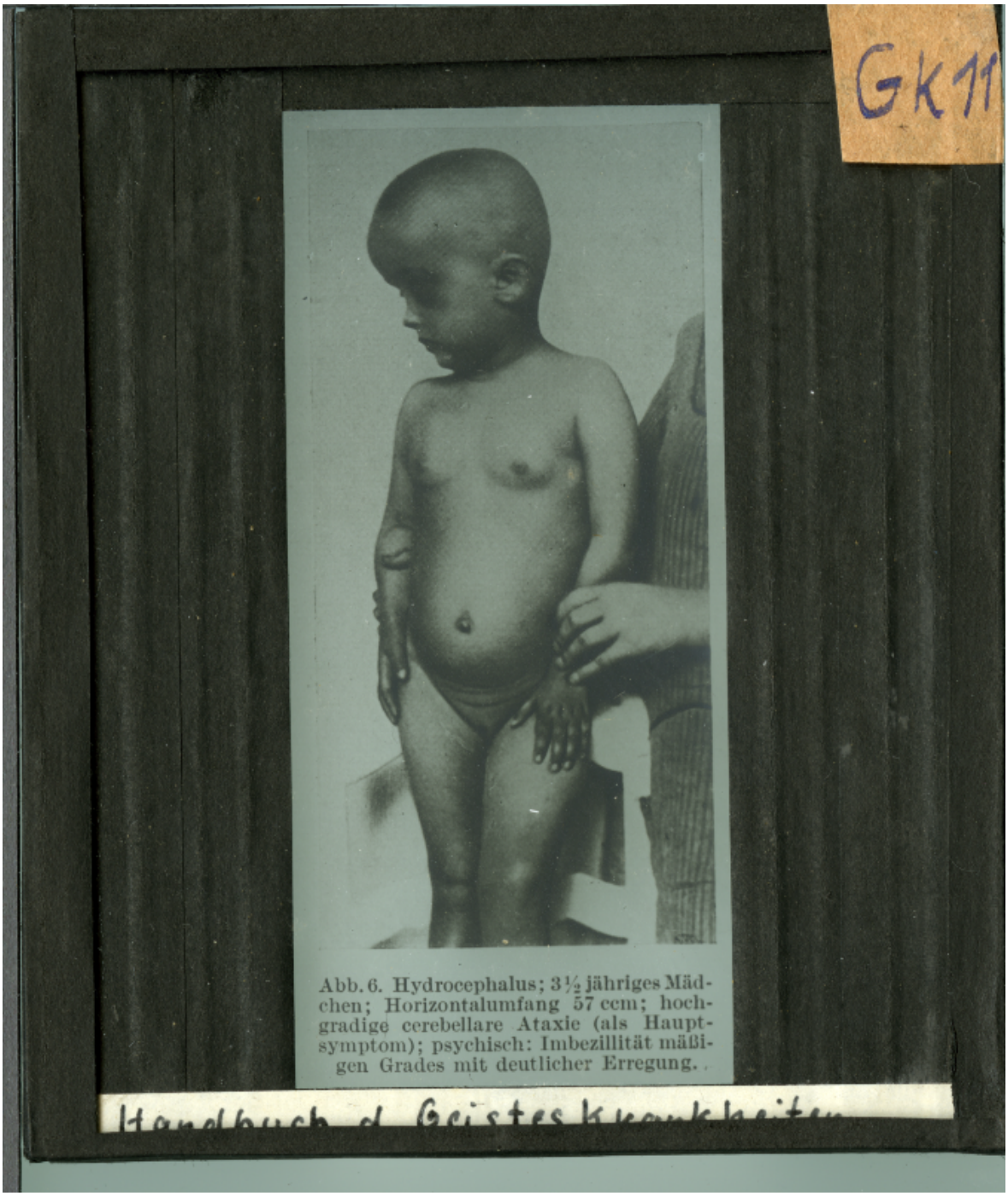
GK11
Abb. 6. Hydrocephalus; 3½ jähriges Mädchen; Horizontalumfang 57 ccm; hochgradige cerebellare Ataxie (als Hauptsymptom); psychisch: Imbezillität mäßigen Grades mit deutlicher Erregung.
Handbuch d. Geisteskrankheiten