

Bild-Detail:

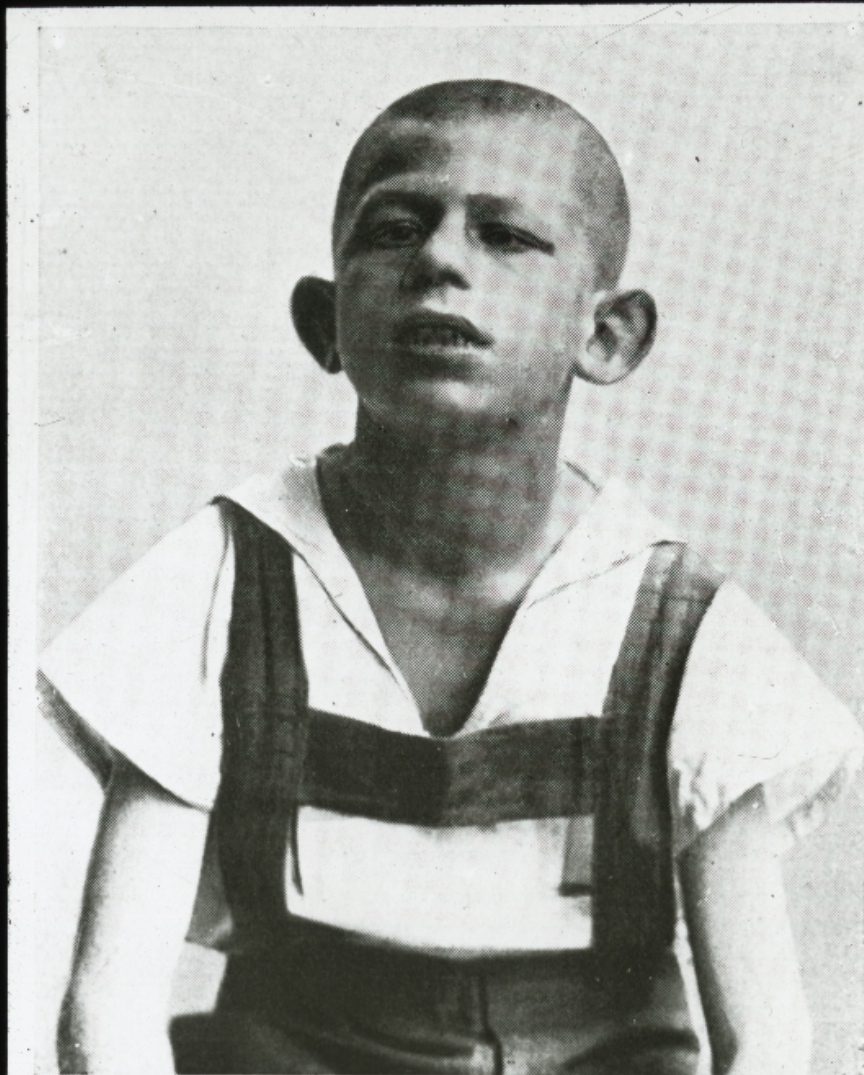


Abb. 11. Imbeziller Knabe (14 Jahre) mit Strabismus convergens und Henkelohren (Martinshaus in Stadtroda).