Bild-Detail:

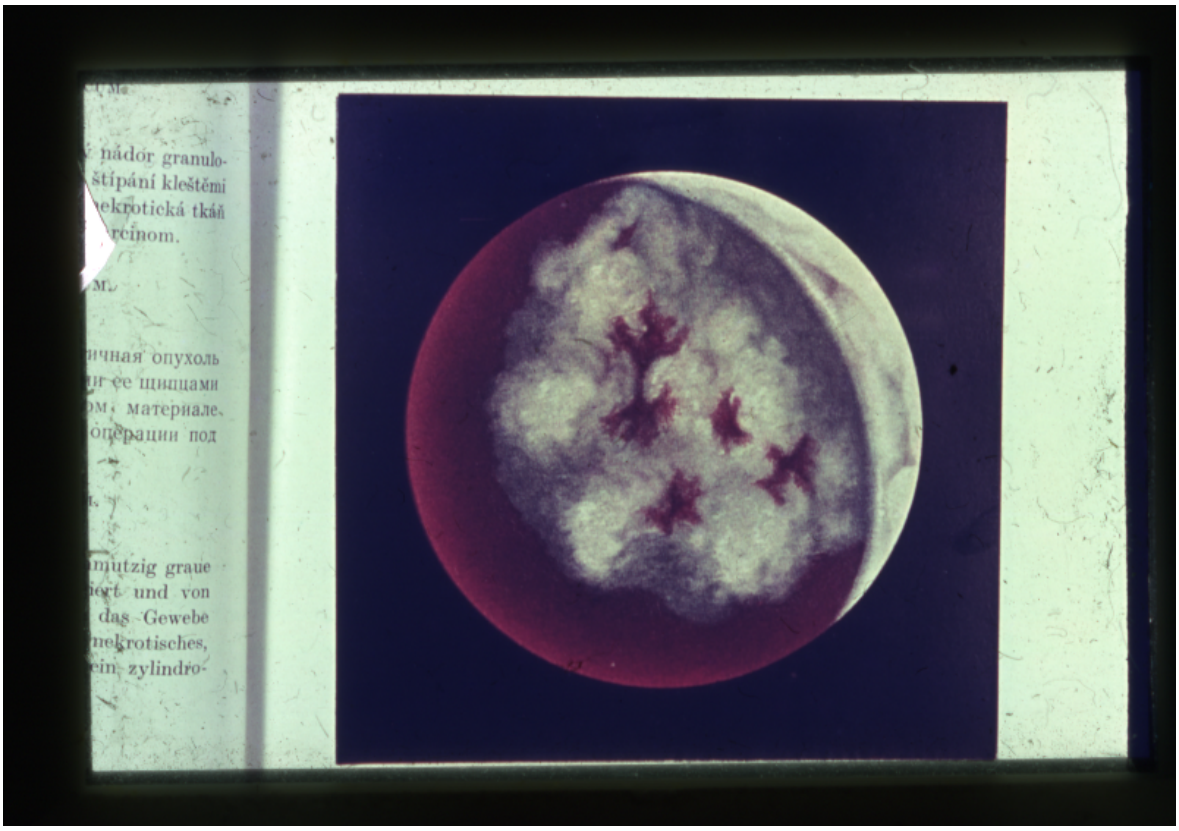
nádor granulo-
štípání kleštěmi
ekrotická tkáň
rcinom.
ичная опухоль
ит ее щипцами
ом материале.
операции под
mutzig graue
iert und von
das Gewebe
nekrotisches,
ein zylindro-