

Bild-Detail:

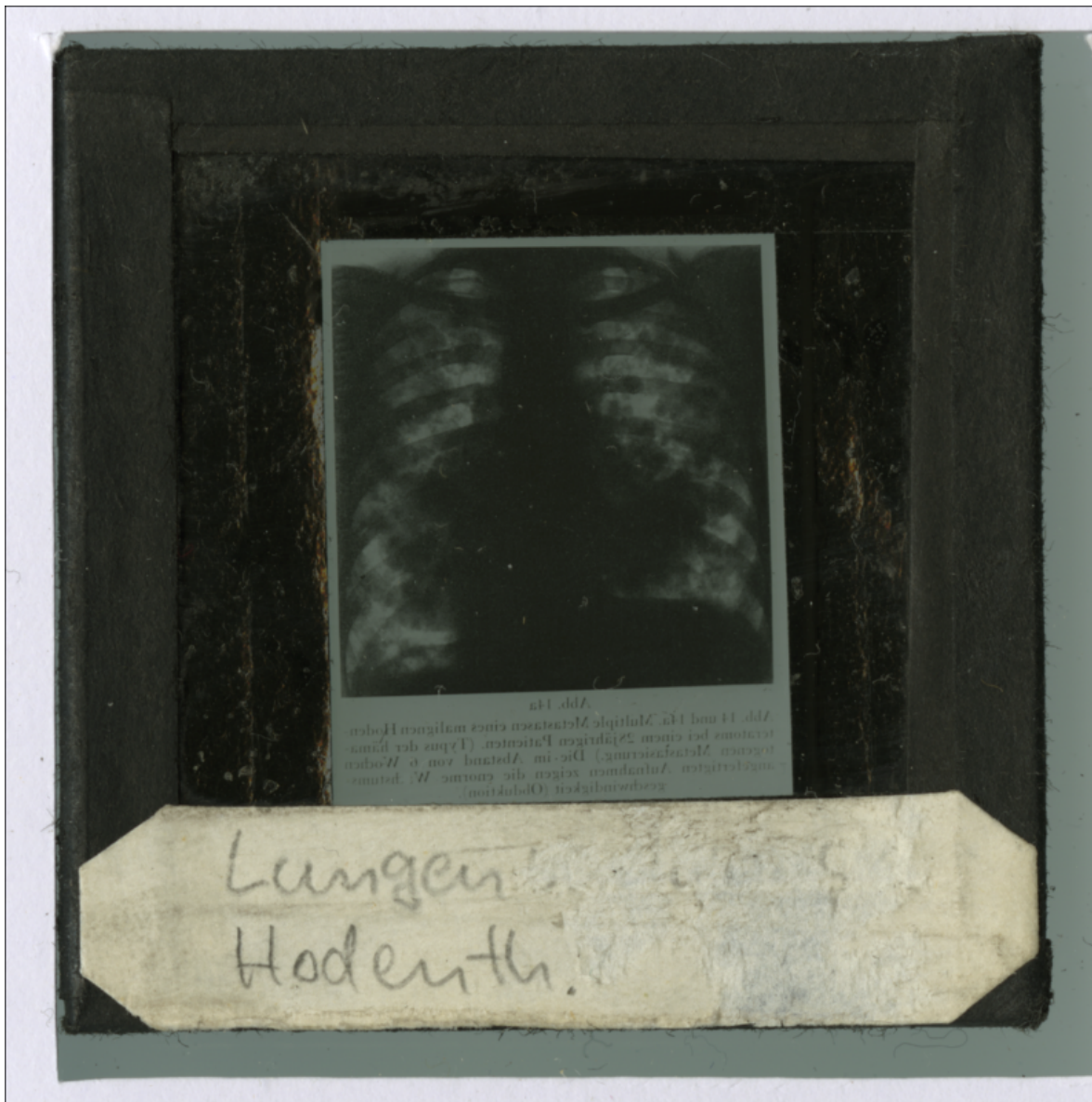


Abb. 14a
Abb. 14 und 14a Multiple Metastasen eines malignen Hoden-
terkoms bei einem 25-jährigen Patienten (Typus der bina-
ren Metastasen). Die im Abstand von 6 Wochen
aufgenommenen Aufnahmen zeigen die enorme W. beim
Krebsrückfall (Obduktion).

Lungen
Hodenth.