

Bild-Detail:

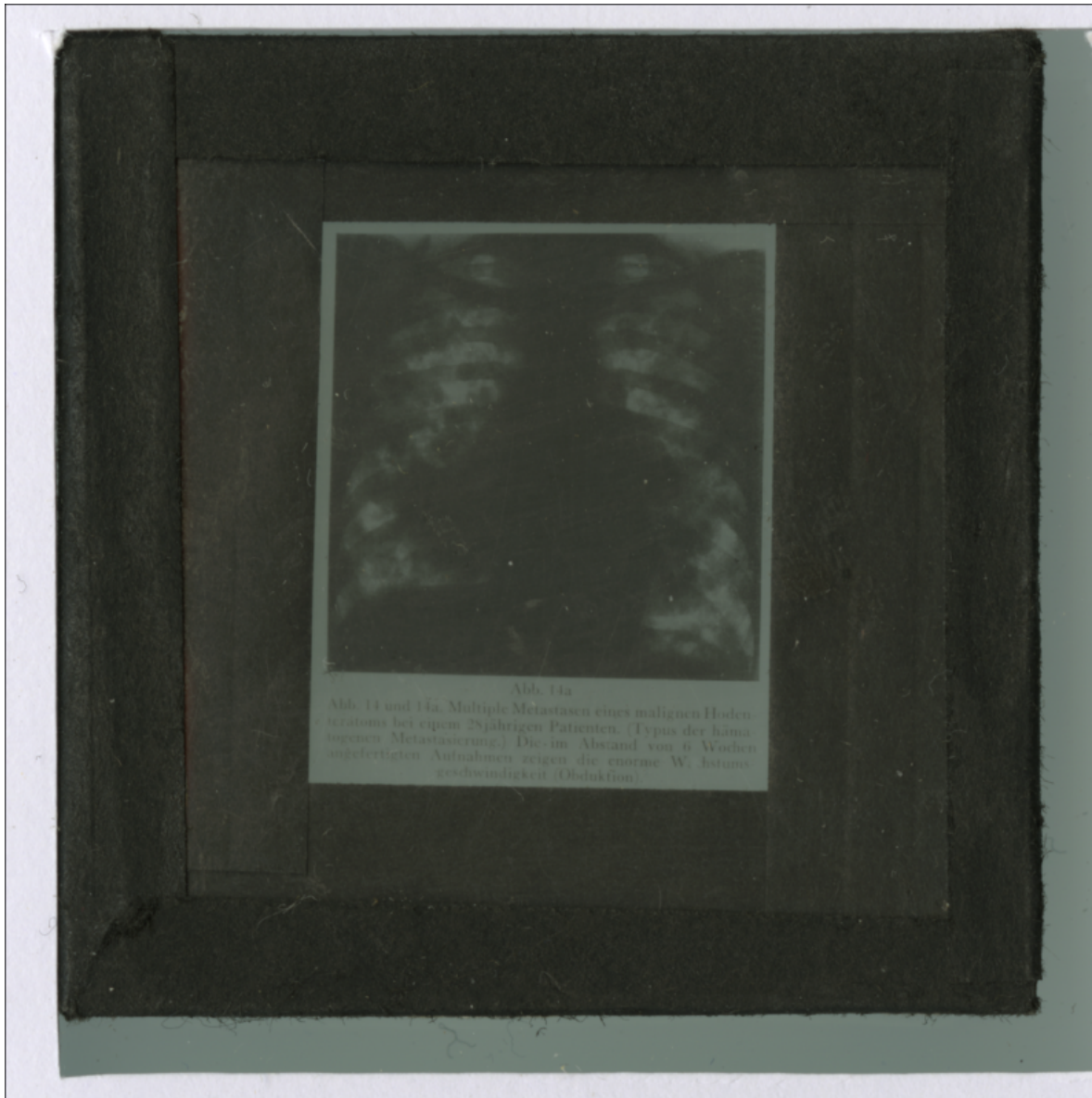


Abb. 14a

Abb. 14 und 14a. Multiple Metastasen eines malignen Hoden-
teratoms bei einem 28-jährigen Patienten. (Typus der häma-
togenen Metastasierung.) Die im Abstand von 6 Wochen
angefertigten Aufnahmen zeigen die enorme W. Istums-
geschwindigkeit (Obduktion).