Bild-Detail:

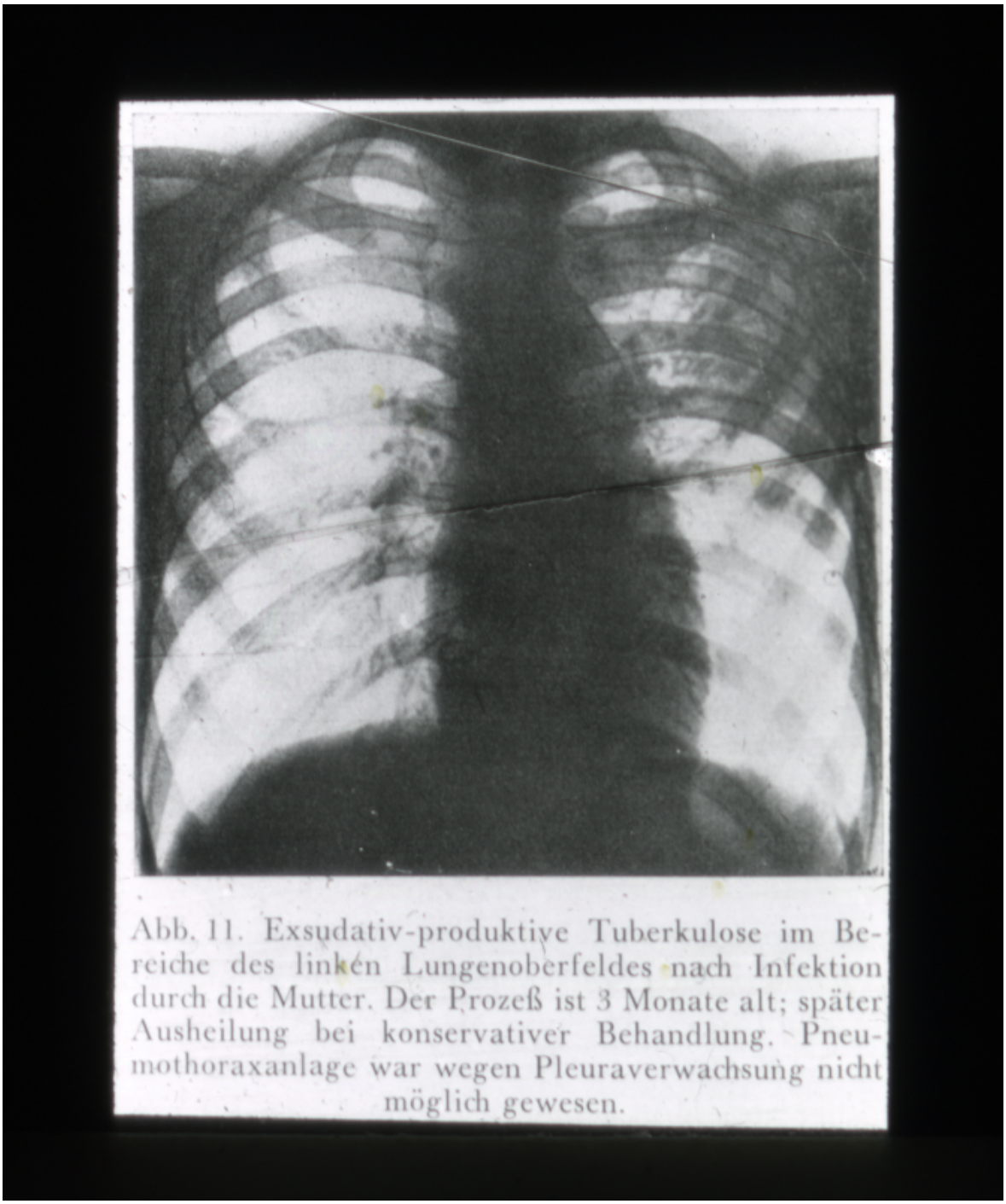

Abb. 11. Exsudativ-produktive Tuberkulose im Bereiche des linken Lungenoberfeldes nach Infektion durch die Mutter. Der Prozeß ist 3 Monate alt; später Ausheilung bei konservativer Behandlung. Pneumothoraxanlage war wegen Pleuraverwachsung nicht möglich gewesen.