Bild-Detail:

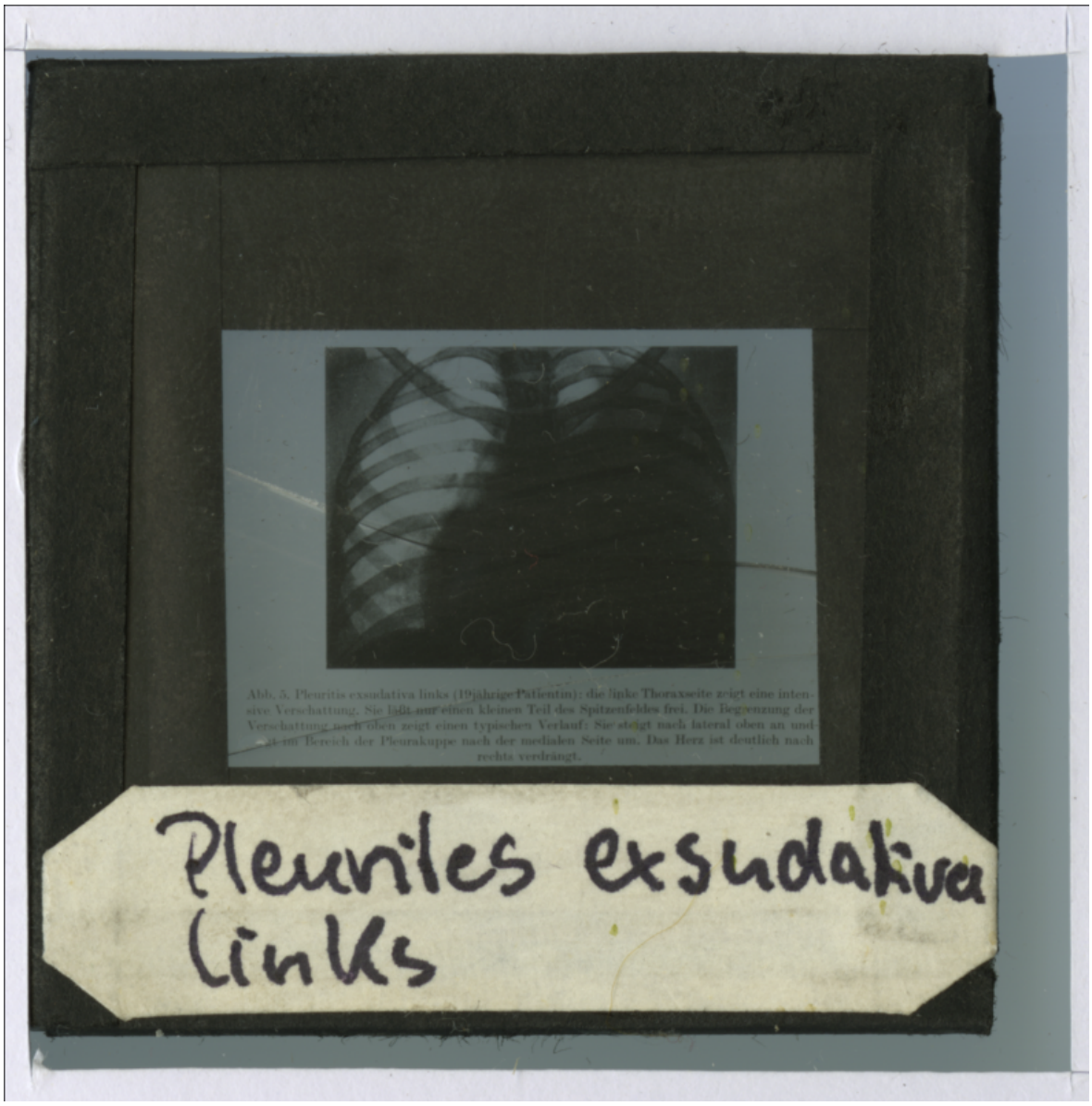
Abb. 5. Pleuritis exsudativa links (19jährige Patientin): die linke Thoraxseite zeigt eine intensive Verschattung. Sie läßt nur einen kleinen Teil des Spitzenfeldes frei. Die Begrenzung der Verschattung nach oben zeigt einen typischen Verlauf: Sie steigt nach lateral oben an und [illegible] im Bereich der Pleurakuppe nach der medialen Seite um. Das Herz ist deutlich nach rechts verdrängt.
Pleuriles exsudativa links