

Bild-Detail:

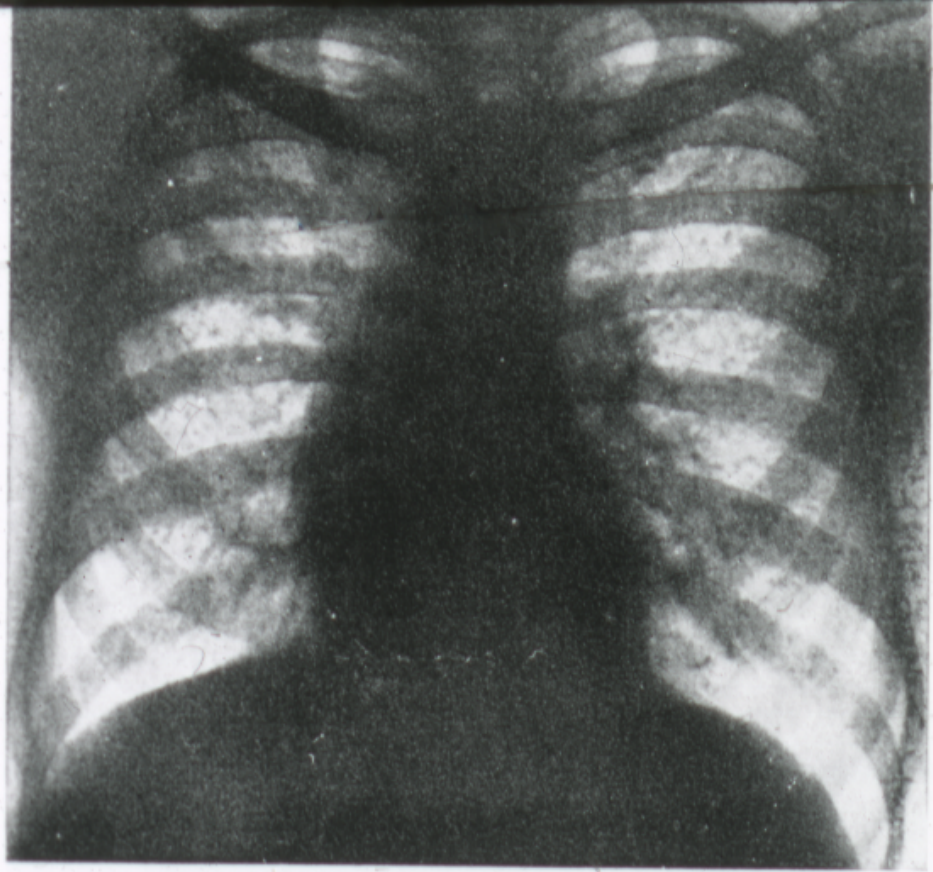


Abb. 18. Steinstaublung mittleren Schweregrades bei einem 43jährigen Bergmann des Ruhrgebietes. Beide Lungen sind übersät mit Silikoseknötchen (Körnelerung). Konfluierung ist noch nicht zu erkennen.