Bild-Detail:

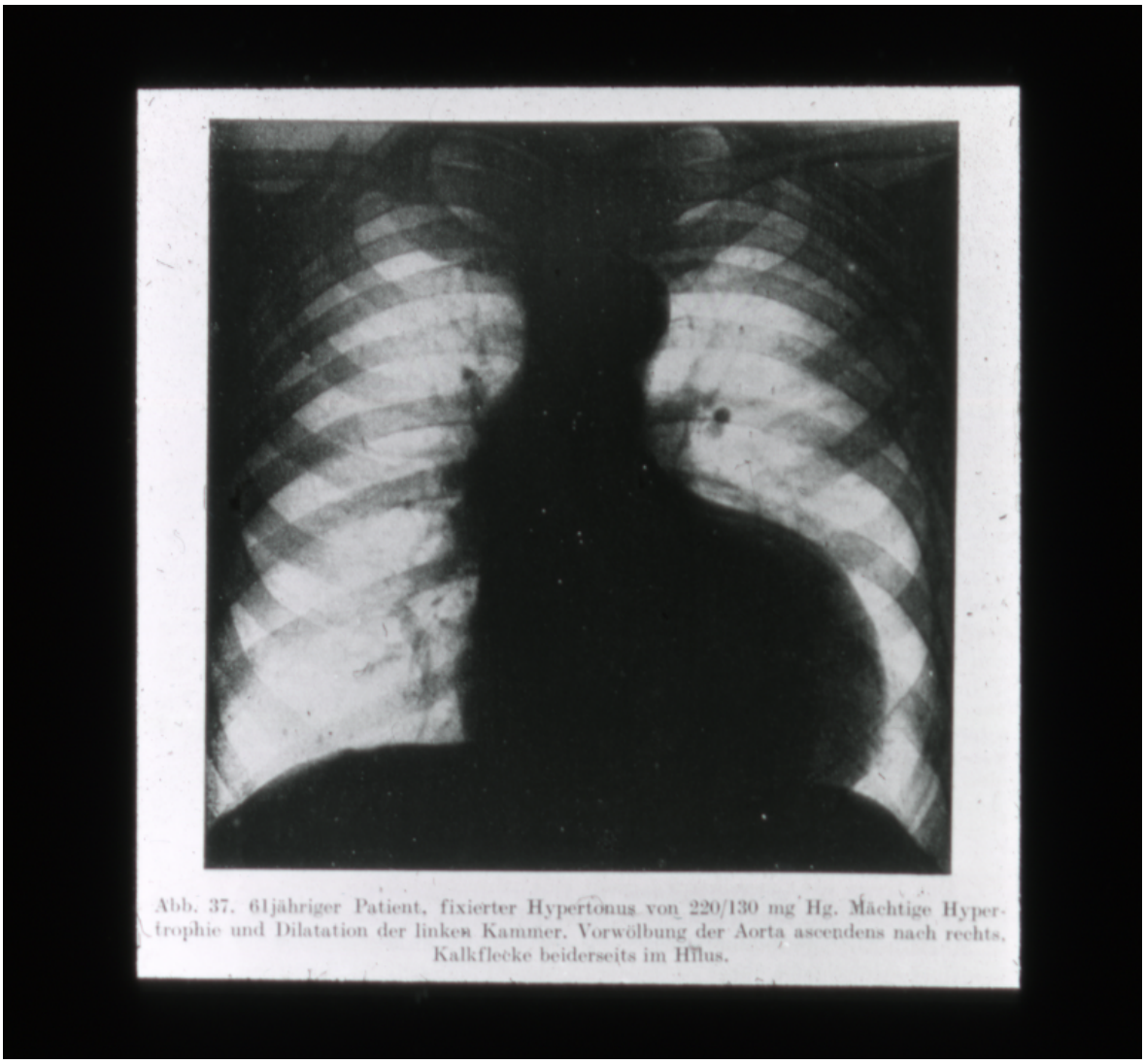
Abb. 37. 61jähriger Patient, fixierter Hypertonus von 220/130 mg Hg. Mächtige Hypertrophie und Dilatation der linken Kammer. Vorwölbung der Aorta ascendens nach rechts, Kalkflecke beiderseits im Hilus.